Lane Medical Library

Aus der Universitäts-Klinik für Hautkrankheiten zu Berlin
(Direktor: Prof. Dr. Frieboes)

Ueber einen Fall von Pelgerscher, familiärer Kernanomalie der Leukozyten.

Inaugural-Dissertation

zur

Erlangung der

Medizinischen Doktorwürde

an der

Friedrich-Wilhelms-Universität
zu Berlin

vorgelegt von

Hans Joachim Baukhage
approb. Arzt, aus Herten (Westfalen)

Tag der Promotion: 8. Oktober 1936.

Druck: Karl u. Richard Hoffmann, Charlottenburg, Schillerstr. 44.

434

Gedruckt mit Genehmigung
der
Medizinischen Fakultät der Universität Berlin.

Dekan: Prof. Dr. Magnus
Referent: Prof. Dr. Frieboes.

Wenn man die Veränderungen des menschlichen Blutbildes in ihrer Gesamtheit überblickt, so muß man feststellen, daß der größte Teil derselben auf bestimmte äußere oder innere, krankmachende Ursachen zurückzuführen ist. Der Grad der Blutbildveränderung ist dabei oft ein direktes Maß für die Stärke der Krankheitseinwirkung im Verhältnis zur Abwehrkraft des Körpers. Die Blutveränderungen z. B. unter einem Infekt sind seinem klinischen Verlauf ziemlich parallel und für seine Art meist noch besonders eigen, sodaß sie uns diagnostisch ebenso wertvoll sind, wie zur Prognosestellung einer bestimmten Erkrankung. Für einen zweiten großen Teil der Blutveränderungen fehlt uns überhaupt jegliche sichere, ätiologische Erklärung, wie bei den Leukämien, der Polyzythämie usw. und nur von wenigen Blutveränderungen wissen wir, daß sie angeboren und erblich bedingt sind. Bei ihnen handelt es sich um erbliche Blutkrankheiten, erbliche Varianten des normalen Blutes oder schließlich um erbliche Blutanomalien. Als Beispiel einer ererbten Blutkrankheit, deren Erbgang wir genau kennen, sei die Hämophilie angeführt mit ihrer rezessiv geschlechtsgebundenen Vererbung, ebenso die Glanzmann'sche familiäre Thrombasthenie, wie auch die Sichelzellanämie, die bei Negern und Mulatten familiär auftritt. Die Blutgruppen stellen verschiedene erbliche Varianten des normalen Blutes dar, die einzeln unter sich teils dominant, teils rezessiv mendeln. Eine sehr seltene Anomalie ist schließlich die hereditäre Ovalozytose, die keine Krankheit darstellt. Viel mehr, in ihrem Erbgang uns eindeutige Blutveränderungen kennen wir bis heute nicht. In dieses Kapitel gehört auch die noch nicht sehr lange bekannte Pelger'sche familiäre Kernanomalie der Leukozyten. Von ihr soll hier die Rede sein.

Der holländische Hämatologe Pelger veröffentlichte zum ersten Mal um 1930 in der Versammlung der „Nee-

derlandsche Ziektekundige Vereenigung" (zitiert nach Huet) zwei Fälle, bei denen ihm ein sehr eigenartiges Blutbild der granulierten Leukozyten aufgefallen war. Es handelte sich um folgenden Tatbestand: Zwei Patienten zeigten übereinstimmend in ihren Blutbildern erstens eine sehr starke Linksverschiebung, d. h. die unsegmentierten Zellen kamen an Zahl ungefähr den Segmentkernigen gleich und zweitens die gleiche Einförmigkeit innerhalb der Kernform dieser beiden Zellsorten. Die unsegmentierten Zellen stellten meist Stabkernige dar mit kurzen, plumpen Kernen. Die Kerne wiesen glatte Konturen auf mit relativ geringen Einbuchtungen in der Mitte der einen Kernseite. Die Segmentierten waren unter sich ebenso wenig differenziert, sie bestanden, nur mit ganz geringen Ausnahmen, fast alle aus Zellen, die nur zwei Kernteile enthielten. Diese beiden Kernteile waren ungefähr gleich groß, rund oder tropfenförmig, ihre beiden, oft etwas zugespitzten Enden verband ein dünner Kernfaden. Das Chromatin war tiefdunkel gefärbt, das Zellplasma machte einen sehr reifen Eindruck, und die Plasmagranulation war gut ausgebildet. Diese Eigenart erstreckte sich auf die neutrophilen, eosinophilen und basophilen Leukozyten.

Eine solche Beschreibung würde nun grob gesehen zu einem schwer infektiösen oder stark entzündlichen Blutbild passen und zwar noch eher nach dem Arnethschen als nach dem Schilling'schen Blutbildschema, und so hat auch Pelger anfangs die Erscheinung zu deuten versucht, allerdings fehlte bei beiden Patienten Pelgers ein nachweisbarer, klinischer Befund, der eine solche starke Blutbildveränderung hätte erklären können.

Die erste Patientin, eine ungefähr dreißigjährige Frau, litt an einer unerklärlichen Kachexie, die Schilling (7) für wohl endogen, hormonal bedingt hält, verbunden mit großem Milztumor. Bei dem zweiten Fall handelte es sich um einen älteren Mann, ebenfalls mit großem Milztumor. Das durch Milzpunktion von dem Kranken gewonnene Material rief im Meerschweinchenversuch eine Tuberkulose hervor, daher hat Pelger dieses sonderbar „linksverschobene" Blutbild mit einer latenten, klinisch sonst nicht faßbaren Tuberkulose in Zusammenhang gebracht, für die es

ein Signum mali ominis darstellen sollte. Die beiden Patienten Pelgers starben bald nach Feststellung dieser eigenartigen Blutbildveränderung.

Kurze Zeit später sandte der holländische Kinderarzt Dr. G. J. Huet (3), Amsterdam, an Pelger einige Blutausstriche von einem siebenjährigen Mädchen, das in sein Kindersanatorium wegen Bluthustens eingeliefert worden war. In der Familienanamnese des Kindes waren mehrere Tuberkulosefälle vorhanden. Eine Tuberkulose war bei dem Kind selbst nicht nachzuweisen, die Lungenaffektion war lediglich eine Bronchitis mit mäßigen Bronchiektasen, die Gesundung schritt, bei gutem Allgemeinbefinden, normal fort. Unerklärlich war in diesem Fall die Diskrepanz zwischen dem Befund der laufend angefertigten Blutausstriche und dem gut fortschreitenden Heilungsverlauf. Eine dauernd anhaltende Linksverschiebung und die eigenartige Form der stab- und segmentkernigen Leukozyten stimmte nicht mehr mit dem längst abgeheilten Befund überein.

In diesen Blutausstrichen erkannte Pelger sofort das von ihm entdeckte, besondere Bild der Granulozyten wieder. Da nun ein Blutbild, das seinem Entdecker als ein Ausdruck von Schwersttuberkulose galt, zu einem solch benignen Krankheitsverlauf überhaupt nicht passen wollte, so erwog man, ob dieses Leukozytenbild nicht andere Gründe als Ursache haben könnte oder ob es gar ein besonderer, dauernd vorhandener Leukozytentyp einzelner Menschen sei. Es wurden Familienforschungen angeregt, dabei stellte sich heraus, daß die kleine Patientin eine Nichte von der ersten Patientin Pelgers war. Man fertigte von allen Familienmitgliedern Blutausstriche an, und dabei zeigten zwei Geschwister, die Mutter der Patientin, deren Schwester, zwei Brüder und die Großmutter dieselbe Blutbildabweichung von der Norm. Dadurch war der Erweis gebracht, daß es sich um eine erbliche, familiäre Abart der Leukozyten handelte, und daß dieses Zellbild nicht nur bei Schwertuberkulösen vorkam, das zeigte deutlich der Stammbaum. Von den Familienmitgliedern, die die Blutbildveränderung aufwiesen, hatte nur die Patientin Huets eine positive Pirquet'sche Reaktion, einige waren völlig ge-

sund, obwohl, wie erwähnt, Tuberkulose sonst in der Familie vorkam.

Die anormalen Blutbilder zeigten alle die starke „Linksverschiebung" im neutrophilen Blutbild. Die Stabkernigen schwankten zwischen 25 bis 35 %. Huet teilte die Stabkernigen in typische und sonstige ein, letztere waren die, die in ihrem Kern eine leichte Dreiteilung andeuteten. Die Segmentkernigen waren fast alle nur mit zwei Kernteilen ausgestattet, die höher segmentierten Leukozyten traten nur in Bruchteilen von Prozenten auf. In dieser Familie ging die Vererbung von der Großmutter aus und wurde von zwei Töchtern auf die Enkelgeneration übertragen, beide Geschlechter waren davon befallen.

Von Huet wurde dann noch eine zweite Familie beschrieben. Bei einem siebenjährigen Mädchen, das wegen Spondylitis tuberkulosa mit linksseitigem Psoasabszeß, schon neun Jahre vor Pelgers Entdeckung im Kindersanatorium von Huet behandelt worden war und das 1930 als klinisch geheilt entlassen wurde, zeigte sich ebenfalls noch sehr lange ein stark nach links verschobenes Blutbild. Das Blutbild kehrte auch nach Abheilung eines Rezidivs des Psoasabszesses im Jahre 1931 nicht zur Norm zurück, da stellte Huet im Blutbild die, ihm inzwischen bekannt gewordene, Pelger'sche Kernanomalie (P. K. A.) fest. Auch in diesem Fall wurde eine Familienuntersuchung angestellt und sieben Familienmitglieder zeigten die Leukozytenanomalie. Entgegen der ersten Familie Huets (Familie H.) zeigten vier von sieben Mitgliedern dieser zweiten Familie (Familie van H.) eine größere Anzahl von Segmentkernigen, die eine Andeutung von Dreiteilung aufwiesen, sonst waren die anormalen Blutbilder dieser beiden Familien sich sehr ähnlich. Im übrigen zeigten beide Familien einige Blutbilder mit erheblichen Lymphozytosen (3 Tab. 1—3) und zwar abgesehen von Leuten, die an irgend welchen Infekten oder interkurrenten Krankheiten litten, hatte ein gesundes Mitglied der Familie H. neben der Leukozytenanomalie eine Lymphozytose von 48 %, in der Familie van H. sind bei sonst gesunden Leuten mit Pelger'schen Blutbildern Lymphozytosen bis zu 52 % zu sehen. Wenn auch nicht alle so hohe Werte zeigten,

überall aber überstiegen sie den durchschnittlichen Normalwert.

Da die zweite Patientin Huets lange Zeit in klinischer Beobachtung stand, so kann man aus einer Reihe von Blutbildern, die Huet über Jahre hinaus anfertigte, sehen, (3 Tab. 2) wie in einem solch anormalen Blutbild die Zahl der Stabkernigen unter geringen Infekten ungeheuer ansteigt, zu der vorgetäuschten Linksverschiebung kommt eben noch eine wirkliche hinzu. Vorausgreifend sei hier gesagt, daß man heute die Erscheinung als Anomalie wertet, der Ausdruck Linksverschiebung ist daher in diesem Falle unangebracht. Eine wirkliche Linksverschiebung im Blut ist ein komplexer Begriff, wir bezeichnen damit einen Vorgang, bei dem durch irgend einen Reiz auf die myelozytären Blutbildungsstätten Reserven ausgeschwemmt werden, bis zum Erscheinen jüngerer Vorstufen der Leukozyten im strömenden Blut. Die ausgezählten Werte dieser jüngeren Formen aus dem Blut sind uns ein Maßstab für das pathologische Geschehen. Bei der Pelger'schen Kernanomalie liegen die Dinge nur insofern anders, als wir an die ausgezählten Werte der jüngeren Formen einen anderen Maßstab anlegen müssen, weil eben der Start zu diesem Vorgang einer echten Linksverschiebung von einer anderen Stelle aus erfolgt, die im Blutbildschema viel mehr links liegt, als gewöhnlich. Wenn man normalerweise mit einem Plus von 20 bis 30 % Stabkernigen rechnen muß, wird unter einem Knochenmarksreiz ihre Zahl leicht eine Höhe erreichen, die, bei erkrankten Menschen ohne die Pelger'sche Kernanomalie auftretend, auf den Arzt alarmierend wirken müßte.

Eine der Angehörigen der zweiten Familie (van H.) litt wieder an einer Lungentuberkulose. Auch in dieser Familie wurde die Anomalie von der Mutter auf die Kinder vererbt. Schließlich veröffentlichte Huet noch eine dritte Familie, die diese Neutrophilenanomalie zeigte, entdeckt wurde sie von dem holländischen Arzt Dr. Herman Voss aus der Volksheilstätte Hellendorn. Ein einundzwanzigjähriger Patient Jan Heu mit dem klinischen Bild einer geringfügigen, produktiven beiderseitigen Lungentuberkulose zeigte die Pelger'sche Kernanomalie mit einer

„Linksverschiebung" von 24 % Stabkernigen. Die Stabkernigen und die 37 % segmentkernigen Leukozyten zeigten dabei wieder das bekannte Bild und wieder nur eine ganz geringe Anzahl von mehr segmentigen Leukozyten. Die Familienuntersuchung ließ die Vererbung von der Mutter her auf sieben Geschwister erkennen, eine Tochter hatte die Anomalie auf ihr Kind weitervererbt, alle anderen Mitglieder der zahlreichen Familie hatten ein normales Blutbild. Hier litt der Proband an einer Tuberkulose, die anderen Angehörigen waren gesund.

Die vier von Pelger und Huet untersuchten Familien waren untereinander nicht verwandt, es handelte sich um alte Bauernfamilien, die durch mehrere Generationen hindurch in derselben Gegend bodenständig waren. Bisher hatte sich immer nur eine Vererbung von der Mutter auf die Kinder ergeben und zwar immer nur direkt, latente Träger wurden nicht beobachtet, es wurde keine Generation übersprungen.

Die fünfte Familie mit der Pelger'schen Kernanomalie wurde 1932 von dem holländischen Arzt Jordans (zitiert nach Leitner 5) beschrieben, wiederum eine holländische Familie. Jordans fand 30 % stabkernige Leukozyten und unter 34 % Segmentkernigen nur zwei Zellen mit drei Segmenten. Die Zellen machten einen überaus reifen Eindruck und zeigten keine degenerativen Veränderungen, das Zellprotoplasma hatte keine Vakuolen, auch keinerlei toxische Granulationen. Jordans mißt dem Zellbild keine pathologische Bedeutung bei, er hält das Ganze für eine Segmentationsstörung, indem eben hier Segmentierung und Zellreifung nicht parallel gehen, wie es Arneth für die normalen Neutrophilen gezeigt hat. Jordans fand in der von ihm untersuchten Familie Anhaltspunkte dafür, daß die Vererbung auch durch den Vater stattfinden könnte.

In zwei weiteren Familien entdeckte dann Burger, Eindhoven, Holland (zitiert nach Leitner 5, Undritz 9, Schilling 7) die Leukozytenanomalie wieder. Er konnte die väterliche Vererbung zum ersten Mal mit Sicherheit nachweisen. In seiner Familie Qu. zeigte der Großvater die Anomalie im Blutbild und vererbte sie über seinen Sohn auf den Enkel fort, also auch hier eine dominante,

nicht geschlechtsgebundene Vererbung. Burger betonte in seiner Arbeit die besondere Kernstruktur der Leukozyten, aus der sich die Diagnose mit Sicherheit stellen lasse. Die Kernsubstanz sei in den Stabkernigen und den segmentierten Kernen jeweils zum Kernrande hin zusammengeballt, am Rande sei der Kern dunkler gefärbt, von den zentralen Kernschollen hebe er sich durch eine hellere Zwischenzone ab, in einem Falle wiesen die zentralen Schollen an ihrem Rande mehrere, kleine Vakuolen auf.

Burger schickte an Schilling (7) aus seinen beiden Blutbildserien E. u. Qu. sieben Präparate, deren Auszählung und Beschreibung Schilling in der Dtsch. med. Wsch. veröffentlichte, zusammen mit den Blutbildern einer Familie, die aus Deutschland stammte. Die letzten Präparate waren Schilling von Prof. Weigeldt, Fürth, zugeschickt worden, sie stammten von einer vierzigjährigen, psychotischen Frau, bei der Weigeldt über längere Zeit hinaus ein stark linksverschobenes Blutbild beobachtet hatte, er glaubte darin irgend eine Nachwirkung eines früher nicht bemerkten Infekts zu sehen oder irgend eine endogen bedingte Ursache. Nachdem Schilling in diesen Blutausstrichen die Diagnose einer Pelger'schen Anomalie der Leukozyten gestellt hatte, ergab die veranlaßte Familienuntersuchung dasselbe Blutbild bei zwei Schwestern dieser psychotischen Patientin. In derselben Arbeit publiziert Schilling noch einen von ihm diagnostizierten Fall, dessen Blutbild ihm von Dr. Undritz (9) aus Montana Vermala, Kanton Wallis, Schweiz, zugeschickt worden war. Undritz hat dann die Familie in der Schweiz weiter untersucht und sie in einer eigenen Arbeit in der Schweizer med. Wsch. (9) veröffentlicht. (siehe unten).

Durch Schilling ist somit zum ersten Mal das Vorkommen der Pelger'schen Kernanomalie außerhalb Hollands beschrieben worden, nämlich in Deutschland und der Schweiz, in Familien, die sicherlich nicht mit den holländischen verwandt waren, sodaß es sich von nun an nicht mehr blos um eine, vielleicht lokal begrenzt vorkommende Varietät handelte. Schilling hatte noch einen Fall beobachtet bei einer Privatpatientin von ihm, die aus der Tschechoslowakei stammte. In seiner Arbeit bestätigt

Schilling die Beobachtungen des Entdeckers dieser Anomalie. Er betont, daß auch nach seiner Nomenklatur sich eine scheinbare Linksverschiebung darböte, namentlich auch durch die regenerative Umstellung des Blutbildes nach der feldrigen Struktur sehr vieler Kerne und durch die sehr deutliche Persistenz meist zweier chromatischer Nukleolen. Vereinzelt habe er auch Myelozyten gefunden. Gegen eine Linksverschiebung sprächen die Kleinheit der Kerne und ihre überreife, tiefdunkle Chromatinfärbung, ebenso mache das Zellprotoplasma die Linksverschiebung nicht mit, es zeige eine gleichmäßige, gut färbbare Granulierung, als Zeichen der vollen Plasmareife, keine toxische Granulationen

Schilling erwähnt die sehr ungleiche Bewertung der Stabkernigen und Jugendlichen durch die einzelnen Beobachter der Anomalie, und er sieht darin die Ursache dafür, daß das Bild bisher so wenig gefunden worden ist, trotz der heute so allgemein viel ausgeführten Blutuntersuchungsmethoden, er glaubt, daß so mancher, auch veröffentlichter Versager des Blutbilds vielleicht auf das Konto dieser Pelger'schen Anomalie zu rechnen sei. Schilling errechnet dann auch erstmalig an seinem Material den Kernverschiebungsindex, der bei allen Fällen ungemein hoch ausfällt, er liegt zwischen 1:1 und 3,7:1, statt normalerweise ungefähr bei 1:15. Den wissenschaftlichen Wert der Entdeckung sieht er darin, daß eine so leicht verfolgbare Anomalie erbbiologisch und mitunter sogar einmal forensisch von Bedeutung sein könnte,. und weiterhin spräche diese Kernanomalie dafür, daß die leukozytäre Kernform großen, übergeordneten, konstitutionellen, vielleicht hormonalen Regulierungen unterworfen sei und nicht wie Arneth meint, eine bloße Funktion von Verbrauch, Ersatz und dem Alter der Leukozyten darstelle. Praktisch habe die Entdeckung Pelgers den Wert, daß manche Mißdeutung, scheinbar schwerster infektiöser Blutbilder verhütet würde. Schilling schlägt vor, die beschriebene Anomalie nach ihrem Entdecker zu benennen, als „Pelger'sche familiäre Kernanomalie der Leukozyten".

Dr. Undritz (9) Montana, dessen an Schilling eingeschicktes Präparat schon in der Arbeit Schillings mitver-

wertet, wurde, untersuchte dann die ganze weitere Familie des Patienten im Kanton Wallis. Der verstorbene Vater dieser Familie war Potator, er starb an einer Bronchopneumonie, die Mutter an Typhus. Es lebten fünf Geschwister, drei davon zeigten die Leukozytenanomalie, zwei wurden nicht untersucht. Von den drei mit der Anomalie behafteten Geschwistern sind zwei völlig gesund. Eins der nicht untersuchten Geschwister litt als Kind an einer Koxitis, wahrscheinlich tuberkulöse Aetiologie, die später ausheilte. Die Probandin litt als Kind von acht bis zehn Jahren an skrophulösen Ausschlägen, war dann gesund bis 1931, erkrankte dann an einer linksseitigen prod. zirrhotischen, kavernösen Lungentuberkulose mit dicker Pleuraschwarte links. Es wurde ein Pneumothorax angelegt, die Lunge löste sich völlig von der Brustwand, alle Aktivitätserscheinungen klangen sehr schnell ab, die vorher erhöhte Blutsenkung wurde wieder normal, das Allgemeinbefinden war ausgezeichnet, die Patientin wurde wieder arbeitsfähig, nur das Blutbild blieb stark linksverschoben. Allerdings fiel auch hier wieder die widersprechende Reife der Zellen auf, in ihrem Zellplasma und der Kernstruktur. Schilling diagnostizierte die Pelger'sche Kernanomalie, die Familienuntersuchung durch Undritz bestätigte die Diagnose. Die absoluten Leukozytenzahlen waren bei den Pelger'schen Blutbildern durchschnittlich normal, die Anzahl der unsegmentierten Zellen war stark erhöht, sie schwankte zwischen 20,5 und 41 %. Die Bisegmentierten waren bis auf das Zweifache der Norm erhöht, drei- und höher segmentierte Zellen waren verschwindend wenig vorhanden. Undritz berichtet, daß die versuchte Einteilung der nicht segmentierten Zellen nach Schilling (also vornehmlich nach ihrer inneren Struktur) wegen des pyknotischen Kernplasmas sehr schwierig gewesen sei, es mache sogar den Eindruck, als ob die Kerne der Bisegmentierten strukturell eher den Jugendlichen glichen, als die der Stabkernigen. Diese Schwierigkeit weise eben auf die Abnormität hin, gegenüber einer echten Kernverschiebung. Er schlägt deshalb vor, von Pseudoregeneration, Pseudo-Jugendlichen, Pseudo-Stabkernigen usw. zu sprechen. Die neutrophilen Leukozyten hätten die

Größe und das Plasma ausgereifter Zellen, die Kerne seien plump, kurz, von regelmäßiger Kontur, mitunter runde oder kolbenförmige Enden aufweisend. Die Kerne selbst machten ebenfalls einen ausgereiften Eindruck und zeigten alle, auch die jünger aussehenden Formen, eine tiefdunkle Kernfärbung. Ab und zu seien Andeutungen von Dreiteilung gesehen worden. Das Chromatin sei grob pyknotisch, zentral habe es Rund- und Kugelschollen, die oft am Ende des Kerns lägen, peripher Schalen- und Splitterschollen, die durch spaltförmige, hellere Zonen von einander getrennt seien, manchmal sogar Radkernstrukturen. Mitunter waren Vakuolenbildungen im Kernrand sichtbar, die das Kernchromatin ins Zellplasma hinein vorbuchteten. Vereinzelt bestehe ein Kern bloß aus einer einzigen Scholle. Die Segmentierung des Kernstabes erfolge von innen oder von außen oder von beiden Seiten zugleich. Erfolge die Segmentierung der Kerne von außen, so bleibe nur ein ganz kurzer Kernverbindungsfaden übrig, die beiden Segmente seien dann mehr birnenförmig als rund. Die Segmentierung braucht nicht unbedingt in der Mitte zu erfolgen, sondern könne auch an der Drittelgrenze stattfinden. Undritz nimmt als Segmentierungswiderstand eine abnorm kohärente Kernsubstanz an, die nur zu grober Schollenbildung neigt, ihre Ursache sei wohl ein von der Norm abweichender Dispersionsgrad des Kernchromatins. Die Eosinophilen zeigten dasselbe Bild, die Lymphozyten und Plasmazellen beteiligten sich nicht an dem anormalen Verhalten, ebensowenig die Monozyten, Erythrozyten und Blutplättchen. Hämoglobingehalt und Senkungsreaktion waren normal. Die angestellte Wassermann'sche Reaktion fiel negativ aus.

Undritz meint, daß die in allen vorher beschriebenen Fällen und ebenso die in seinem Fall vorhandene Tuberkulose in der Familie vielleicht doch eine Beziehung zu der Varietät des Blutbildes hätten, indem man an eine Toxinschädigung durch das Tuberkulosevirus denken könnte, oder umgekehrt, daß die Varietät eine tuberkulöse Erkrankung begünstige, auch könnte vielleicht der Alkoholismus des Vaters toxisch schädigend mitgewirkt haben, dagegen spräche allerdings die Vererblichkeit der Blut-

anomalie. Der Vererbungstyp in der schweizerischen Familie war in zwei Gererationen rein dominant.

Undritz bestreitet eine Beteiligung der basophilen Leukozyten an der Anomalie. Er errechnet die Pseudonukleolenpersistenz (nach Schilling Nukleolen) bei den Eosinophilen zu 100%, bei den neutrophilen Leukozyten in über 50 % aller Zellen. Unter den Neutrophilen sei hierbei die Prozentzahl bei den Segmentierten höher als bei den Nichtsegmentierten (9 Tab. 3). Während der Nukleolenpersistenz sonst pathologische Bedeutung zuzumessen sei, sei sie bei der Pelger'schen Anomalie als normal anzusehen. In der von ihm angenommenen Nichtbeteiligung der basophilen Leukozyten an der Blutbildveränderung sieht Undritz neben anderen Argumenten einen Beweis gegen die Auffassung der verwandtschaftlichen Einheitlichkeit des myeloischen Blutkörperchensystems, er stellt sieben von einander getrennte Blutkörperchensysteme auf.

Von Dr. J. Leitner, Davos (5), zusammen mit Dr. J. van Leeuwen, Rotterdam, wurde dann die nächste Familie mit Pelger'scher Kernanomalie entdeckt und beschrieben. Es handelte sich hier wieder um eine holländische Familie, in der sieben Mitglieder in drei Generationen, dominant vererbt die Pelger'sche Kernanomalie aufwiesen. Eine vierunddreißigjährige Patientin suchte Davos auf wegen einer, bei ihr bestehenden, Pollenallergie. In dieser Familie kamen erstmalig keine Tuberkulosefälle vor, der Vater der Patientin starb mit über sechzig Jahren an Bronchialasthma, die dreiundsechzigjährige Mutter war gesund. Die Patientin machte die üblichen Kinderkrankheiten durch, 1928 Keuchhusten zusammen mit ihren Kindern. 1932 stellte sich ein Heuschnupfen ein, der mit Ephetonin nicht zu bekämpfen war, sonst war Patientin gesund. In ihrem Blutbild fehlten die höher segmentierten Zellen völlig, Dreiteilung war nur andeutungsweise an einigen Stäben zu sehen, sonst das übliche veränderte Blutbild, ebenso bei einigen Verwandten. Die Kerne bestanden öfters aus einer Scholle, oft Rund- und Splitterschollen, selten Vakuolenbildung. Eosinophile und Basophile beteiligten sich in seinem Fall an der Anomalie. Auffallend ist in den aufgeführten Blutbildern (5 Tab. 1) eine

relative Lymphozytose, ohne daß ein Grund dafür zu ersehen ist. Leitner stellte an Hand seines Falles die Erwägung an, ob eventuell die Pollenallergie in Zusammenhang stehen könnte mit der Pelger'schen Blutbildveränderung. In beiden Fällen handele es sich um ein erblich, konstitutionell bedingtes Phänomen, deshalb ließe eine solche Kombination es vielleicht für möglich erscheinen, daß eine idiosynkratische Konstitution, außer der Eosinophilie, noch andere Manifestationen im Blutbild zeigen könnte, wie z. B. eine solche Kernanomalie.

Die jüngste Arbeit über die Pelger'sche Kernanomalie ist aus unserer Klinik hervorgegangen und wurde von Dr. W. Zündel in der Folia Hämatologica 54, 1 bis 7, 1935 veröffentlicht. Er entdeckte das anormale Blutbild bei einem Patienten, der wegen eines Boeckschen Sarkoids bei uns in poliklinischer Behandlung stand. Das Blutbild zeigte eine „Linksverschiebung" von drei Jugendlichen und zwölf Stäben mit 42 segmentkernigen Leukozyten. Eine Linksverschiebung war wohl zu erwarten, aber bei diesem klinischen Befund nicht in einem solchen Ausmaß. Die Diagnose einer Pelger'schen Kernanomalie wurde aus dem Kernbild der Leukozyten gestellt und durch eine Familienuntersuchung bestätigt. Diesmal war eine alte ostpreußische Familie der Träger der Blutbildveränderung. Von der älteren Generation lebten 6 Geschwister, ein Bruder war gestorben, seine Nachkommen wiesen ein normales Blutbild auf, da bisher ein Ueberspringen einer Generation im Erbgang noch nicht beobachtet wurde, so ist anzunehmen, daß das Blutbild dieses Verstorbenen ebenfalls normal gewesen sein wird. Von den fünf lebenden Geschwistern waren vier mit der Anomalie behaftet, die Vererbung geschah hier von beiden Geschlechtern auf beide Geschlechter, also wieder dominant und nicht geschlechtsgebunden. Außer dem Boeckschen Sarkoid kamen an Krankheiten Altersdiabetes, Apoplexie und fragliche Lungentuberkulose in der Familie vor. Die ausgezählten Blutbilder zeigten wieder die bekannten Verhältnisse, „Linksverschiebung", von den segmentierten Zellen fast nur Bisegmentierte, alle Familienmitglieder, auch die, die die Anomalie nicht aufwiesen,

hatten relative Lymphozytosen. Genauere Untersuchungen an zwei Mitgliedern der Familie ergaben normale Daten bei der Hgb.-Bestimmung, der absoluten Leukozytenzählung, Thrombozytenzählung, Senkungsreaktion, Blutungs- und Gerinnungszeit. Die Blutgruppen waren verschieden. Einer der Untersuchten zeigte nach einem geringen Infekt weniger eine Linksverschiebung, als vielmehr eine lymphatische Reaktion. Ein Blutbild zeigte, ohne erklärlichen Grund, eine starke basophile, sogenannte toxische Granulation.

Zündel vergleicht das normale Segmentierungskernbild der eosinophilen Leukozyten mit dem anormalen Kernbild der neutrophilen Leukozyten bei der Pelger'schen Kernanomalie und kommt zu der Ueberzeugung, daß bei dieser Blutbildveränderung der Segmentierungstyp der normalen Eosinophilen auf die Neutrophilen übergegangen sei, nämlich, eine Teilung in nur zwei Segmente von runder, glattkonturierter Form, mit oft einem kleinen Kernhäufchen zwischen den beiden Hauptsegmenten, im Gegensatz zur normalen neutrophilen Segmentation in mehrere Segmente, die sich durch große Polymorphie auszeichnen. Zündel regt auch die Frage der physiologischen Leistungsfähigkeit der anormalen Leukozyten noch einmal an, nachdem sie von Huet (3) aufgeworfen worden war, welcher die Veränderung des Pelger'schen Blutbildes unter einem Infekt demonstrierte (3 Tab. 3).

Aufmerksam geworden durch die Entdeckung der Familie N. durch Dr. Zündel in unserer Klinik, fanden vor kurzem die beiden technischen Laborantinnen Frl. Holtermann und Frl. Lüders zwei weitere Fälle der Pelger'schen Kernanomalie. Während der Stammbaum der einen Familie H. von Dr. Zündel bearbeitet wurde, habe ich den Stammbaum der zweiten Familie E. näher untersucht.

Bei einer Familienuntersuchung interessierten vor allem folgende Fragen: Erstens sollte der Erbgang noch einmal nachgeprüft werden, da sich in der von Zündel bearbeiteten Familie H. Anhaltspunkte für einen bisher noch nicht beobachteten Erbgang fanden. Ferner, ob bei Leuten mit Pelger'scher Kernanomalie eine besondere Infektionsbereitschaft besteht, ob weitere allergische Momente gefunden werden könnten (Leitner, 5) ob Neigungen zu be-

stimmten Erkrankungen bestehen, namentlich zur Tuberkulose, die außer in Leitners Fall in allen bisherigen Familien vorkam und ob auch Neigung zu eiternden Hauterkrankungen bestehe, da jetzt drei Fälle in unserer dermatologischen Klinik hintereinander entdeckt wurden. Weiter sollte auf Kombinationen mit Mißbildungen geachtet und schließlich die Blutgruppe mitbestimmt werden.

Der dreiundzwanzigjährige Patient Franz Xaver E., von Beruf Sattler, bei dem die Pelger'sche Kernanomalie festgestellt wurde, war bei uns wegen einer Abszedierung eines parauretralen Ganges in längerer Klinikbehandlung. Er hatte keine Kinderkrankheiten durchgemacht, ist auch später nie ernstlich krank gewesen. Seit einem halben Jahr im linken Kniegelenk ein geringer Erguß, der auch jetzt noch fortbesteht. Keine venerischen Infektionen. Seit zwei Jahren, auf dem Boden eines parauretralen Ganges wiederholt Cystenbildung an der Unterseite des Gliedes, welche sich spontan von Zeit zu Zeit entleerte. In den letzten Wochen sammelte sich alle paar Tage in dem Gang ein Tropfen Eiter an, weshalb der Patient die Klinik aufsuchte. Die allgemeine Körperuntersuchung ließ außer einer Hypospadie keinerlei pathologischen Befund erkennen, im ganzen machte der Patient einen etwas asthenischen, schmächtigen Eindruck. Unter entsprechender Therapie heilte die Paraurethritis innerhalb von 14 Tagen völlig aus. Das Blutbild des Patienten ist aus der Tabelle zu ersehen.

Bei seinen Angehörigen handelt es sich um eine seit Generationen im bayrischen Wald eingesessene Familie. Eine verwandtschaftliche Beziehung zu den bisher bekannten Familien, in denen die Pelger'sche Kernanomalie gefunden wurde, besteht aller Wahrscheinlichkeit nach nicht. Die Vorfahren waren seit erdenklichen Zeiten kleinste Bauernhofbesitzer der sehr ärmlichen Gebirgsgegend. In der Aszendenz ist von erblichen Erkrankungen nichts bekannt, der Stammbaum zeichnet sich zum Teil durch erheblichen Kinderreichtum aus. Dreimal wurden Zwillinge, einmal davon offenbar eineiige Zwillinge beobachtet. Der Großvater starb im vorigen Jahr siebzigjährig an einer Erkältungspneumonie, er sei immer ein gesunder Mann gewesen. Er war ein uneheliches Kind, hatte einen echten

Bruder, der mit eineinhalb Jahren starb. Die älteste, erreichbare Generation besteht aus zwei Geschwistern, nämlich der Mutter und der Tante des Probanden (siehe Stammbaum). Sie stammen aus einer achtgeschwistrigen Familie, von denen ein Bruder vor neun Jahren an einer Sepsis nach Otitis media starb, dieser sei früher immer kerngesund gewesen. Ein Bruder der Mutter starb ungefähr sechzigjährig in Amerika an Magenkrebs, eine Schwester verunglückte in jungen Jahren, die anderen drei Geschwister starben als Kleinkinder. Von den sechzehn Geschwistern des Klinikpatienten leben acht, die bis jetzt zusammen 18 Kinder haben, die alle untersucht werden konnten. Die dreiundsiebzigjährige Schwester der Mutter hat vier lebende Kinder, die ihrerseits zusammen zweiundzwanzig lebende Kinder haben, diese konnten ebenfalls alle erfaßt werden. Von den Nachkommen des verstorbenen Bruders der Mutter konnten sieben Kinder mit zusammen 29 Enkeln untersucht werden, fünf Kinder dieses Bruders waren nicht zu erreichen, im ganzen wurden 91 Personen erfaßt, siehe Stammbaum.

Von der ältesten Generation war die Mutter des Patienten Kreszenzia E. 2 Trägerin der Leukozytenanomalie, in der zweiten Generation der Patient selbst Franz Xaver E. 1 und seine beiden Schwestern Anna Au. geb. E. 9 und Agnes A. geb. E. 5, in der dritten Generation fünf Kinder der Anna Au. und die beiden der Agnes A. Die übrigen Geschwister hatten ein normales Blutbild, ebenso die Schwester der Mutter Magdalene W. 11, wie deren vier Kinder und sämtliche Enkel. Von den untersuchten Nachkommen des verstorbenen Bruders der Mutter zeigte kein einziger die Pelger'sche Kernanomalie. Es ergibt sich also die bisher bekannte Erblichkeit der direkten Uebertragung von den Eltern auf die Kinder, ohne Ueberspringen einer Generation (dominant), beide Geschlechter sind Erbträger, eine Vererbung vom Vater auf die Kinder konnte in dieser Familie nicht beobachtet werden, wie es Burger (2) und Zündel (10) in den von ihnen beschriebenen Familien beweisen konnten.

Die Diagnose wird gestellt aus den von der Norm abweichenden Verhältniszahlen der Stabkernigen und noch

Stammbaum-Schema

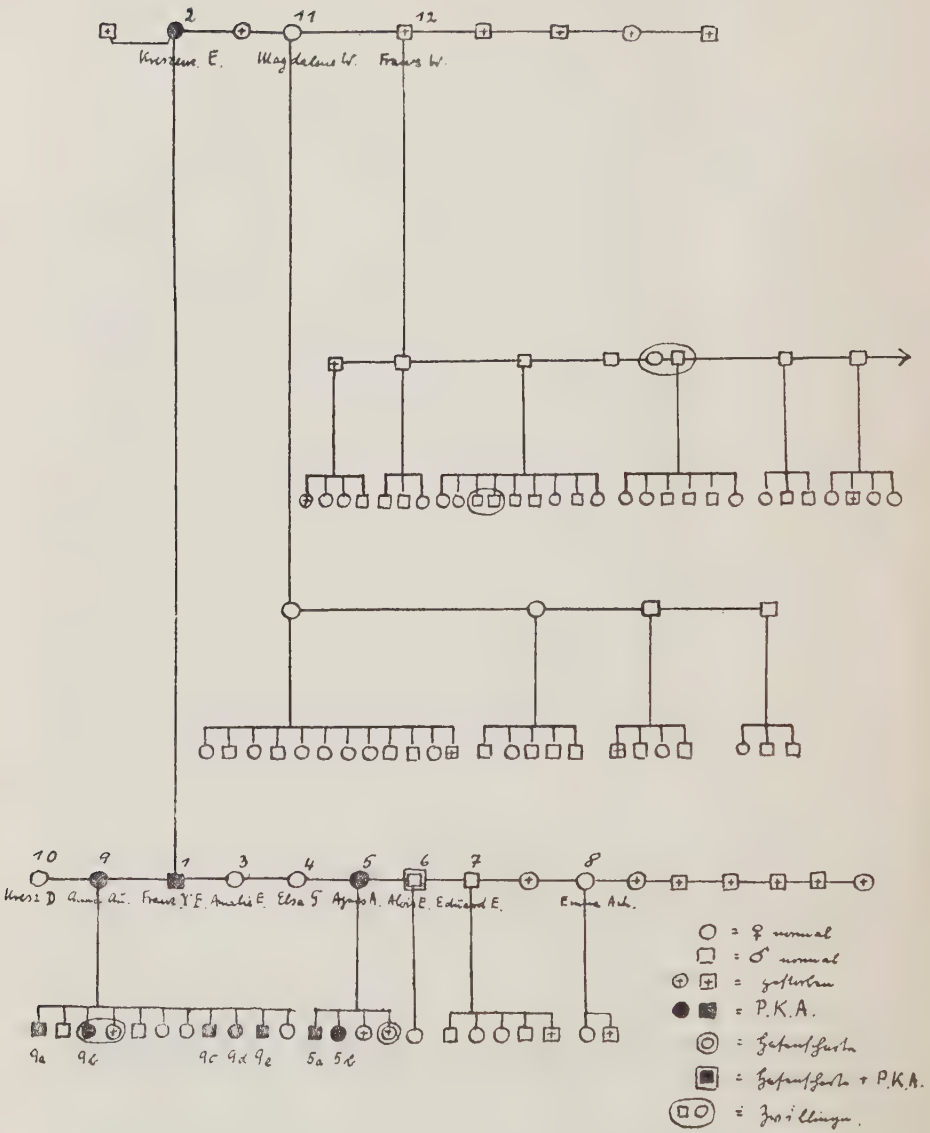

jüngeren Zellformen zu den Segmentierten, sowie aus der später zu besprechenden Kernstruktur. Das hohe Ueberwiegen der unsegmentierten Zellen ergibt den ungemein hohen Kernverschiebungsindex (vgl. Tab.). Die prozentuale Verteilung in den Kolumnen der Myelozyten, Jugendlichen und Stabkernigen ist innerhalb einer Familie bei den gesunden Trägern dieser Anomalie ungefähr gleich. Vergleicht man die Prozentzahlen zwischen den verschiedenen Familien der einzelnen Beobachter dieser Blutveränderung, so ergeben sich geringe Abweichungen zwischen den einzelnen Stammbäumen. Bei der einen Familie finden sich so und so viel Prozent Jugendlicher oder Myelozyten z. B. auf Kosten der Stabkernigen. Ob dies jeweils eine familiäre Abart darstellt oder ob es, wie schon Schilling erwähnt, auf verschiedener Bewertung der Zellgruppen durch die verschiedenen Beobachter beruht, mag dahingestellt sein. Bei vielen Zellen ist die Entscheidung jugendlich oder stabkernig schwierig. Wir haben die meisten einkernigen Zellen zu den Stabkernigen gerechnet und uns dabei meist nach dem Grade der Einbuchtung des Zellkerns gerichtet, eine feldrige Kernstruktur ist bei manchen gewiß deutlich zu erkennen, aber meist greift man wegen des grob pyknotischen, tiefdunkel gefärbten Chromatins wieder zur mehr formalen Einteilung nach Arneth, zudem sind die Kerne kleiner als bei den gewöhnlichen Jugendlichen. Zu den Segmentkernigen haben wir die Zellen erst dann gerechnet, wenn die Brücke zwischen den Segmenten zu einem dünnen Verbindungsfaden zusammengeschmolzen war. Die Nukleolenpersistenz ist sehr häufig zu sehen, ebenso die oben des öfteren beschriebene Anordnung des Chromatins in zentrale Rund- und Kugelschollen, die durch eine blassere Zwischenzone von den Schalen- und Splitterschollen am Rand abgegrenzt sind. Die Form der Segmentkernigen ist so eindeutig, daß man nach Durchmustern von nur wenigen Gesichtsfeldern das Bild sofort erkennt. In der Zelle mit ihren gut ausgeprägten Granula liegen zwei runde oder tropfenförmige Segmente, die durch einen feinen, dunklen Kernfaden verbunden sind, der sich meist leicht bogenförmig von einem Segment zum andern hinüberschlägt. Die Kern-

plasmarelation ist die der normalen reifen Blutzellen. Höher segmentierte Zellen fehlen so gut wie ganz. Während normalerweise die Neutrophilen mit nur zwei Kernteilen im bekannten Arneth'schen Schema nur 35 % der Segmentierten ausmachen, stellen sie hier fast 100 % dar. Von diesen Kernteilen bestehen im normalen Blutbild nach Arneth wiederum nur 0,27 % aus zwei rundlichen Kernteilen, der größte Teil besteht aus Segmenten, die schlingenförmig gestaltet sind, er schreibt darüber in seiner Qualitativen Blutlehre 1920, S. 24, daß Zellen mit zwei schlingenförmigen Segmenten im normalen Blutbild die Formation darstelle, die die Tendenz zur höheren Segmentation habe. So kann man also demnach bei der Pelger'schen Kernanomalie mit ihren kugeligen Segmenten schon rein morphologisch eine Segmentationshemmung im Blutbild sehen.

Die eosinophilen Leukozyten zeigen das gleiche Bild. Sie haben normalerweise schon mehr Zellen mit zwei Segmenten als die Neutrophilen, nach Arneths Beschreibung ihrer Kerne sehen diese aber doch anders aus, als die so typischen Pelgerformen. Dasselbe muß von den Basophilen gesagt werden; ein Teil zeigte die normal gelappte, plumpere Kernform, vereinzelt waren aber auch solche typischen Kernformen zu sehen, wie sie den Neutrophilen bei dieser Blutzellveränderung eigen ist, obwohl sie durch ihre geringe Zahl am schlechtesten zu beurteilen sind. Die Anzahl der angedeuteten Dreiteilungen geht aus der Tabelle hervor. In manchen Blutbildern waren es hauptsächlich die Stabkernigen, die eine leichte Dreiteilung begannen, in andern sah man eher an den Bisegmentierten an einem der Segmente eine leichte Einfurchung, ohne daß dementsprechend wirklich Dreisegmentige gefunden worden wären. Die Prozentzahlen der angedeuteten Drei- und Mehrteilung schwankt auch innerhalb der einzelnen Familien, ohne daß meines Erachtens daraus ein besonderer Unterschied abzulesen wäre. Bei einem Ausstrich, bei dem wir jede Zelle nur in einem einzigen, fixierten Profil zu sehen bekommen, sieht man eben nur die Kernstabeindellungen, die sich in dieser Projektion an der Konturbildung beteiligen, Einbuchtungen, die

z. B. in der Gesichtsfeldebene liegen, bleiben dabei unsichtbar. Nur dünne Segmentbrücken- und Fäden werden selbst bei jeder Ueberdrehung sichtbar bleiben, da sie zwischen den massiven Kernteilen wie bewegliche Gelenke wirken, die sich jeder Lage anpassen.

Die kleinen und großen Lymphozyten zeigen bei der P. K. A. keine Veränderungen, ebenso die Monozyten. Auffallend sind nur die relativen Lymphozytosen. Ob sie eine wesentliche Rolle bei der Blutbildveränderung spielen, vielleicht kompensatorischer Art, müssen weitere Untersuchungen zeigen. In der Tabelle sind neben den 10 Pelger'schen Blutbildern zum Vergleich 10 normale Blutbilder aufgestellt, daraus ist zu ersehen, wie die Familienmitglieder ohne P. K. A. alle ebenfalls relative Lymphozytosen aufweisen. Bei ihnen besteht im Durchschnitt eine Lymphozytose von 35,9 %, während sie bei den Pelgerschen Blutbildern 38,4 % erreicht. Diese durchgehende Lymphozytose in der ganzen Familie spricht mehr für eine familiäre Eigenart, als für eine Beteiligung der Lymphozyten an der Pelger'schen Zellanomalie.

Das rote Blutbild und die Blutplättchen zeigten keine Besonderheiten.

Die Mutter Kreszenzia E. 2, behaftet mit der P. K. A., ist angeblich immer gesund gewesen, über Kinderkrankheiten weiß sie nichts zu berichten. Sie hatte sechzehn Geburten, niemals dabei eine Wochenbettkomplikation, sechs Kinder sind als Kleinkinder gestorben, meist an Sommerdurchfällen. Alle Frauen berichten, daß sie ihre Kinder höchstens ein paar Wochen gestillt hätten. Die Säuglinge, die bei der nächsten Generation gesehen wurden, zeigten alle Zeichen von Ernährungsstörungen, sie wurden nach modernen Begriffen geradezu erbärmlich ernährt und gepflegt. Unter diesen Umständen spricht eine so relativ hohe Kleinkindersterblichkeit wohl kaum für eine angeborene und ererbte Anfälligkeit und Infektionsbereitschaft durch konstitutionelle Schwäche des mesenchymalen Abwehrapparates, an die man bei einer solchen Blutanomalie denken könnte, sie mag ebenso gut ihren Grund in der unphysiologischen Art der Aufzucht haben und der daraus resultierenden Dysergie der Säuglinge. Vor 10 Jahren

Name	Baso-phile	Eosinophile		Neutrophile				N Segmente				Lymph	Mono	KV-Index	Blut-gruppe	Krankheiten
		a	b	My	Ju.	St.	VZ.	2	3	4	5					
Kreszenzia E. 2	0,5	1	2,5	—	2	19,5	21,5	29	—	—	—	38,5	7,5	0,7 : 1	A	gesund, schwerhörig
Anna Au. 9	0,5	2.5	1,5	—		27	27	22	—	—	—	42	5	1,2 : 1	A	„
Max Au. 9a	1.5	0,5	3	—	1	29	30	25	1,5	—	—	31,5	8	1.2 : 1	0	„
Margarete Au. 9b	1,5	1	2	—	3	27	30	23,5	0,5	—	-	37	4,5	1,2 : 1	A	„
Ernst Au. 9c	—	3	4	—	1	21	22	22,5	1	—	-	45	3	1,3 : 1	A	„
Melani Au. 9d	—	1,5	2,5	—	1	19	20	21,5	—	—	—	47	6	0,9 : 1	0	„
Johann Au 9e	0,5	—	5.5	—	2,5	33	35.5	17	0,5	—	—	37,5	3,5	2 : 1	A	„ Hasenscharte
Anna A. 5b	2	3,5	2,5	0,5	1	25	26,5	28	—	—	-	31	5,5	1 : 1	0	„
Joseph A. 5a	—	2,5	3	—	—	23,5	23.5	33	0,5	—	-	31,5	6	0,7 : 1	0	„ schwerhörig
Franz Xaver E. 1	0,5	—	2,5	—	2,5	25	27,5	23	—	—	—	42,5	1	1,2 : 1	0	„ abgeheilte Paraurethritis

10 Vergleichsblutbilder von Familienmitgliedern ohne P. K. A.

Kreszenzia D. 10	—	—	2	—	—	3	3	9	38	7	2	35	4	1 : 19	A	gesund, schwerhörig
Emma Ach. 8	—	3	3	—	—	2	2	13	27	13	—	34	5	1 26	A	„
Elsa G. 4	1	—	3	—	—	3	3	16	30	5	—	35	7	1 : 17	0	„
Alois E 6	1	—	2	—	—	4	4	15	29	5	2	38	7	1 : 13	0	„ Hasenscharte
Therese E.	—	2	2	—		4	4	11	24	3	—	51	3	1 : 9,5	A	„
Konrad Au.	—	1	4	—	—	3	3	21	23	8	—	31	9	1 : 17	0	„
Anna Au.	2	—	5	—	—	4	4	16	26	5	1	35	7	1 : 12	A	„
Else Au.	1	2	2	—	—	7	7	11	26	7	5	34	4	1 : 7	A	„
Eduard E 7	—	—	2	—	—	3	3	9	27	8	2	36	5	1 : 16	0	„
Herbert E.	—	—	5	—	—	4	4	17	24	14	—	30	6	1 : 14	0	„

hatte Frau E. eine schmerzhafte Ohrenerkrankung links mit eitrigem Ausfluß, seit jener Zeit ist sie auf dem linken Ohr schwerhörig.

Ihr Sohn Alois E. 6, der ein normales Blutbild hat, hat eine Hasenscharte mit Wolfsrachen, er ist sonst gesund, seine halbjährige Tochter ebenfalls, auch sie hat ein normales Blutbild.

Die älteste Tochter Kreszenzia D. geb. E. 10 hat ein normales Blutbild. Als Kind eine Ohrenerkrankung, vor zwölf Jahren eine Appendektomie, die primär abheilte, anschließend eine Pneumonie, die drei Wochen dauerte. 1928 Laparatomie wegen Verwachsungen nach fraglicher Cholecystitis. Seit vier Jahren eine langsam zunehmende Schwerhörigkeit, sonst gesund.

Die sechsundvierzigjährige Tochter Anna Au. geb. E. 9 zeigt die P. K. A., sie selbst ist niemals krank gewesen und hat 10 gesunde Kinder. Ebenfalls nie Wochenbettkomplikationen, einmal Zwillinge gleichen Geschlechts, ein Zwillingskind starb mit zwölf Wochen an einer Pneumonie, der andere Zwilling, eine zwanzigjährige Tochter Margarethe Au. 9b, ist gesund und hat die P. K. A. von der Mutter geerbt, außer auf sie, hat die Mutter die Anomalie noch auf vier andere Kinder vererbt, Max Au. 9a, Ernst Au. 9c, Melani Au. 9d und Johann Au. 9e, sie alle sind gesund und haben außer Masern keine Krankheiten durchgemacht. Johann Au. hat eine Hasenscharte, die mit gutem Erfolg operiert wurde. Die restlichen fünf Kinder sind gesund und haben ein normales Blutbild.

Die dritte Tochter Agnes A. geb. E. 5 zeigt ebenfalls das Pelger'sche Blutbild. Sie war früher gesund, von zwei unehelichen Kindern, die als Säuglinge starben, soll eins eine Hasenscharte gehabt haben. Sie erkrankte nach ihrem letzten Kind an einer Wochenbettpsychose und ist seitdem in der Irrenanstalt Regensburg. Ihre beiden lebenden Kinder zeigen ebenfalls die P. K. A. Die dreizehnjährige Tochter Anna A. 5b ist gesund, während des letzteen Jahres in dem sie sehr schnell wuchs, verschiedentlich Ohnmachtsanfälle. Der zwölfjährige Sohn Joseph A. 5a ist gesund, als Kind Scharlach mit Otitis media, seitdem schwerhörig.

Ein dreiunddreißigjähriger Bruder des Patienten Eduard E. 7 ist gesund, er zeigt ein normales Blutbild, er machte als Kind dreimal eine Pneumonie durch, sonst nicht krank gewesen. Seine vier lebenden Kinder sind gesund und haben ein normales Blutbild, ein Kind starb als Säugling.

Die achtundzwanzigjährige Schwester des Patienten Emma Ach. geb. E. 8 ist gesund, ihr Blutbild ist normmal, ebenso das ihrer fünfjährigen gesunden Tochter, ein Kind starb mit fünf Monaten an Nahrungsmittelvergiftung in Argentinien. Sie selbst machte eine Grippelungenentzündung durch, die nach dreieinhalb Wochen abheilte, ferner einen akuten Gelenkrheumatismus ohne Herzkomplikationen.

Eine vierzigjährige Schwester des Probanden Amalie E. 3 ist gesund, ihr Blutbild normal, mit sechzehn Jahren eine Unterschenkelfraktur, die gut heilte.

Schließlich noch die dreiunddreißigjährige Schwester Elsa G. geb. E. 4, die gesund ist und ein normales Blutbild hat. Sie machte eine normal verlaufende Appendicitis mit Operation durch.

Aus den andern beiden Zweigen der mütterlichen Verwandtschaft ist wenig zu berichten. Die P.K.A. fand sich dort nirgends. Es wurden einmal eineiige Zwillinge geboren, die gesund waren, einmal Schwerhörigkeit bei einem vierjährigen Kind nach Otitis media, einmal schwere postdyphtherische Lähmungen, sonst waren alle Familienmitglieder gesund.

Aus diesen Erhebungen geht nun hervor, daß eine besondere Entzündungs- und Infektionsbereitschaft in dieser Familie mit P. K. A. nicht gefunden werden konnte, es fällt sogar auf, daß die Personen, die mit der P. K. A. behaftet sind, eine viel spärlichere Anamnese durchgemachter Erkrankungen aufweisen als die, die ein normales Blutbild haben. Wenn hier und da z. B. eine Pneumonie oder eine Appendicitis vorkam, so entsprachen deren Verlauf und Heilung durchaus dem üblichen Bild dieser Erkrankung im allgemeinen, zudem betrafen sie meist nur Familienmitglieder mit normalen Blutbildern. Infektionskrankheiten waren in der ganzen Familie äußerst selten, als Kinder-

krankheiten nur vereinzelt Masern vorgekommen. Fünfmal wird von Ohrerkrankungen berichtet, die alle recht schwerer Natur waren. Die Großmutter 2 machte eine Otitis media durch, nach der sie schwerhörig ist, ihr Enkel Joseph A. 5a ist nach einer Scharlachotitis schwerhörig. Diese beiden Familienmitglieder haben die P. K. A. Ein vierjähriger Junge unter den Nachkommen der Magdalena W. 11 ist ebenfalls schwerhörig nach Otitis media, der Bruder der Großmutter Franz W. 12 starb an einer Sepsis nach Otitis media, die letzten beiden Fälle haben ein normales Blutbild, (der verstorbene Bruder 12 wenigstens wahrscheinlich, siehe Stammbaum). Hieraus läßt sich für die Pelger'sche Kernanomalie keine besondere entzündliche Reaktion ableiten. Die langsam, ohne vorherige entzündliche Erkrankung entstandene Schwerhörigkeit der Frau Kreszenzia D. 10 ist noch mehr Zufallsbefund. Allergische Momente, wie Leitner sie beschrieb, sind nirgends gefunden worden. Es ist besonders auf das Vorkommen von Tuberkulosen aller Art geachtet worden, aber es konnte kein Befund erhoben werden, auch war niemand in der Familie an Tuberkulose gestorben. Das spricht gegen die Auffassung, daß die Pelger'sche Kernanomalie mit der Tuberkulose in Zusammenhang stehen muß, wie es Pelger selbst vermutet hatte. Diese Vermutung tauchte immer wieder auf, da elf von den zwölf bekannten Familien in der Anamnese Tuberkulosefälle aufwiesen. Es ist also, nach der von Leitner beschriebenen Familie, die zweite Familie mit P. K. A., in der die Tuberkulose keine Rolle spielt. Daß die Tuberkulose ätiologisch für das anormale Blutbild von Bedeutung wäre, dagegen spricht schon die strenge Erblichkeit, daß dagegen Menschen mit der P. K. A. eine Affinität zur Tuberkulose hätten, ließe sich denken, dieser von mir untersuchte Stammbaum spricht allerdings nicht dafür. Eine sonstige Neigung der P. K. A. zu irgend welchen bestimmten Erkrankungen war nicht zu erkennen, namentlich auch nicht zu eiternden Hauterkrankungen, auf die besonders geachtet wurde. Die plötzliche Folge von drei Fällen von P. K. A. ist wohl einem Zufall zuzuschreiben, wie auch die Kombination mit Tuberkulose vielleicht zufällig ist. Tuber-

kulose ist eine so häufige Erkrankung, daß man sie in vielen Stammbäumen antrifft, vor allem schon in Holland, wo sie besonders oft vorkommt. Bei Krankheiten, bei denen häufig Blutausstriche gemacht werden, hat man natürlich am ehesten die Chance, seltene Abweichungen von der Norm einmal zu sehen. Zur besseren Erklärung dieser Frage muß man weitere Entdeckungen der Pelger'schen Anomalie abwarten, die sicher zu erwarten sind.

Am beachtenswertesten in dieser Familie ist noch das Vorkommen einer zweiten Mißbildung neben der Blutveränderung. Ein Kind mit P. K. A. Johann Au 9e hat eine Hasenscharte, von dem verstorbenen Kind der Agnes A. 5, die auch die P. K. A. aufweist, wird von einer Hasenscharte berichtet, der Bruder des Patienten Alois E. 6, mit normalem Blutbild, hat eine Hasenscharte mit Wolfsrachen. Wir sehen aber, daß die P. K. A. und die Hasenscharte von einander unabhängig mendeln, zumal ihr Erbgang schon verschieden ist, rezeciv und dominant. Demnach besteht also keine Koppelung zwischen dieser bekannten erblichen Mißbildung der Hasenscharte und der untersuchten, erblichen Blutanomalie.

Daß die Pelger'sche Kernanomalie heute am besten als anlagemäßig bedingte, partielle Ausreifungshemmung der Leukozytensegmentierung aufgefaßt wird, geht aus der obigen Beschreibung hervor, in der diese erbliche Blutveränderung in einer auffallend gesunden Familie verfolgt wurde.

Daß zwischen P. K. A. und Blutgruppe kein Parallelismus besteht, ist aus der Tabelle zu ersehen.

Zusammenfassung:

Es wird eine weitere deutsche Familie mit Pelger'scher Kernanomalie beschrieben. Ein Zusammenhang mit Tuberkulose wurde nicht gefunden. Eine besondere Infektionsbereitschaft oder Neigung zu bestimmten Krankheitsgruppen, wie Allergien und Hauterkrankungen konnte nicht festgestellt werden. Die in derselben Familie beobachtete Hemmungsmißbildung der Hasenscharte hat keine Beziehung zur P. K. A. erkennen lassen.

Herrn Professor Dr. med. Frieboes und Herrn Dr. med. W. Zündel danke ich herzlich für die freundliche Ueberlassung der Arbeit und für ihren wertvollen Rat und ihre Hilfe.

Literaturverzeichnis

1. Arneth, J.: Die qualitative Blutlehre. 1920, 1925, 1926.
2. Burger: Nederl. Tydschr. Geneesk. 1932, 53, 42 (zitiert nach Schilling und Leitner).
3. Huet, G. J.,: Mschr. Kindergeneesk. 1932, 173. Klin. Wschr. 1932, 2, 1264.
4. Jordans: Nederl. Tydschr. Geneesk. 1932, 5338(zitiert nach Leitner).
5. Leitner, J. und van Leeuwen:
6. Pelger: Versammlung der Nederl. Ziektekundige Vereenigung (zitiert nach Huet und Schilling).
7. Schilling: Dtsch. med. Wschr. 1933, I, 724.
8. — Das Blutbild 1933.
9. Undritz: Schweiz. med. Wschr. 1933, I, 286. 1934, I, 10.
10. Zündel: Folia Hämatologica 54, 1—7, 1935.

Lebenslauf.

Ich, Hans Joachim Baukhage, wurde am 29. November 1908 in Herten in Westfalen, als Sohn des Architekten Hugo Baukhage und seiner Ehefrau Magdalene, geb. Sprenger, geboren. Ich besuchte die Oberrealschule zu Recklinghausen und bestand dort Ostern 1928 das Abiturientenexamen. Während der vorklinischen Semester studierte ich an den Universitäten Graz in Oesterreich und München, wo ich 1931 die ärztliche Vorprüfung bestand. Während der klinischen Semester studierte ich in München, Bonn und Berlin, im November 1934 bestand ich das medizinische Staatsexamen in Berlin. Das praktische Jahr habe ich am Städt. Rudolf Virchow-Krankenhaus zu Berlin verbracht. Am 1. Dezember 1935 erhielt ich die deutsche Approbation als Arzt.